Aus dem Zahnärztlichen Institut der Universität Tübingen
Vorstand Prof. Dr. Peckert

Über eine seltene Neubildung im Unterkiefer.

Inaugural-Dissertation
zur Erlangung der Doktorwürde der Zahnheilkunde
einer Hohen Medizinischen Fakultät
der Eberhard-Karls-Universität zu Tübingen
vorgelegt

von

Eduard Leopold

aus Saigon

Druck der Buchdruckerei Eugen Göbel, Tübingen
1932

Verlag von Franz Pietzcker, Tübingen

Zum Druck genehmigt von der Medizinischen Fakultät
der Universität Tübingen.

Dekan: Prof. Dr. Haffner
Referent: Prof. Dr. Peckert

Im Hinblick auf den im 3. Kapitel dieser Arbeit zu untersuchenden interessanten Prozeß ist es mir notwendig erschienen, zwei Kapitel vorauszuschicken. Das erste wird sich mit den Odontomen, das zweite mit der Ostitis fibrosa und Epulis befassen.

1. Die Odontome.

Klassifizierung.

Von den Tumoren, die wie die Follikelcysten und Adamantinome ihre Entstehung einem oder mehreren entarteten und gewucherten Zahnkeimen verdanken, sind die Odontome wohl diejenigen, welche am seltensten zur Beobachtung gelangen.

In der alten Literatur finden wir bei Fauchard Beschreibungen, die — obwohl etwas verschwommen — immerhin einen Zusammenhang erkennen lassen. Im Jahre 1869 trat der Pariser Chirurg und Anatom Paul Broca als erster mit einer genauen Beschreibung und Klassifizierung dieser Mißbildungen vor die Öffentlichkeit und hat durch Untersuchung verhältnismäßig großen Materials die wissenschaftliche Forschung auf dieses Gebiet gelenkt.

Seine Einteilung der Odontome, nach der Periode ihres Ursprunges, lautet:

I. Gewöhnliche Odontome:
   a) Odontoma embryoplastica
   b) Odontoma Odontoplastica
   c) Odontoma coronaria
   d) Odontoma radicularia

II. Zusammengesetzte Odontome

III. Heterotrophische Odontome.

J. Bland-Sutton tritt 1888 der Broca'schen Klassifizierung mit seiner Einteilung gegenüber. Er teilt die Odontome nach der speziellen Region ein, der sie entstammen, und gibt dabei gleichzeitig Hinweise über Ursprung, Entwicklung und Pathologie dieser interessanten Zahnanomalien. Sutton's Schema hat folgendes Bild:

I. Mißbildungen des Schmelzorgans:
   a) Epitheliale Odontome
   b) verkalkte epitheliale Odontome
II. Vom Zahnsäckchen ausgehende Odontome:
   a) Follikuläre Odontome
   b) fibröse Odontome
   c) Cementome.
III. Radikuläre, von der Papille ausgehende Odontome
   a) Dentome
   b) Osteodentome
   c) Cementome.
IV. Aus dem ganzen Zahnkeime hervorgegangene Mißbildungen:
   Zusammengesetzte Odontome.

Dem Broca'schen und Sutton'schen System setzt Partsch seine einfache Einteilung entgegen:

1. Harte Odontome
2. Weiche Odontome.

Er hat „die Unterscheidung von weichen und harten Odontomen deshalb gemacht, um damit auszudrücken, daß in dem einen Falle mehr bindegewebige Teile, in dem anderen wirkliches Zahnbein vorherrschen".

Hat nun Partsch mit seiner einfachen Einteilung gegenüber seinen Vorläufern bereits Geschwülste ausgeschieden, die auch nach moderner Auffassung nicht zu den Odontomen zu rechnen sind, so weist Perthes in seiner Gliederung

I. einfache Odontome:
   a) selbständige Odontome
   b) anhängende Odontome
II. zusammengesetzte Odontome

auch noch die weichen Odontome als nicht hergehörig zurück.

Gruppe I bezeichnet alle Fälle, bei denen nur ein Zahnkeim beteiligt ist,

I a) Geschwülste, die als Abkömmlinge einer Zahnanlage selbständig im Kiefer liegen,

I b) alle umfangreichen Tumoren von harter Beschaffenheit, die eine enge Verwachsung mit einem normalen Zahn erkennen lassen, einschließlich Schmelztropfen, Dentikel und Cementhypertrophien,

II. alle Geschwülste, die aus mehreren Zahnanlagen entstanden sind.

Perthes scheidet die weichen Odontome aus, da diese zu den gutartigen Epitheliomen der Kiefer zu rechnen seien, und weist sie der Adamantinomgruppe zu; Partsch versteht aber unter weichen Odontomen Gebilde, deren Entstehung in einer früheren Entwicklungsperiode des Zahnkeimes liegen und noch nicht verkalkt sind.

Es ist ja denkbar, daß ein weicher Tumor gebildet werden kann, wenn

eine Zahnanlage vor der Verkalkung entartet. Je früher zeitlich diese Degeneration anhebt, desto weicher müßte das Gebilde sein. Je später dies der Fall ist, desto mehr Kalzifikation und desto kompakter der Tumor. Partsch präzisiert die weichen Odontome als „eine Mischung der aus dem bindegewebigen Anteil des Zahnes hervorgehenden Elemente" und erwähnt nichts von den für die Adamantinome so charakteristischen Epithelzügen.

Siegmund-Weber erkennen wohl die weichen Odontome an, bezeichnen sie jedoch als „zentrale Kieferfibrome" mit teilweise soliden Epithelnestern und hohlen Epithelsträngen, die in der Hauptmasse aber epithelfrei sind.

Zahlreiche Fälle — wobei allerdings die große Seltenheit der Odontome überhaupt in Betracht gezogen werden muß — sind von Peckert zusammengestellt und beschrieben worden. Er räumt den weichen Odontomen eine Sonderstellung ein „die es rechtfertigt, sie auch besonders zu besprechen". Die Beschreibung eines von Peckert beobachteten Falles möge folgen: „Ein 20jähriges Mädchen mit vollzähligem Gebiß bemerkte seit einem halben Jahr die Entwicklung einer harten Geschwulst im linken Oberkiefer über der Gegend des Eckzahnes. Der Tumor mochte den Durchmesser einer großen Kirsche haben. Das Röntgenbild ließ erkennen, daß er hartes Zahngewebe enthielt. Bei der Operation wurden mehrere ziemlich wohlgestaltete Zwergzähnchen und eine Anzahl kleiner harter Körner aus dem derberen Gewebe des Tumors entfernt, dann wurde die Geschwulstmasse möglichst in toto herausgeschält. Die mikroskopische Untersuchung ergab, daß dieselbe aus einer ganzen Anzahl selbständiger Zahnanlagen bestand, die auf einer niederen Entwicklungsstufe stehen geblieben waren; die Zahnbeinpulpen sind größtenteils im Zustand netzförmiger Atrophie; einen großen Raum nehmen die Schmelzpulpen ein, nur ließen sie sich ungenügend fixieren und schrumpften so sehr, daß es den Anschein hat, als lägen die Zahnkörperchen inmitten geräumiger Cysten. Ein Scherbchen, das deutlich die Dentinpulpa mit den Odontoblasten, das Zahnbein und die faserige Schmelzpulpa erkennen läßt, ist . . . . wiedergegeben".

Dieser Fall würde also dem weichen Odontom in Partsch'schem Sinne einigermaßen entsprechen, jedoch sich auch in einigen Punkten dem Bilde einer Follikularcyste annähern.

Aus den vielfachen Klassifizierungen und Systemen ist ersichtlich, in welch mannigfaltigen Formen die Odontome auftreten können, und wie vielseitig die Betrachtungsweise sein kann. Die einen Autoren lassen mehr den genetischen, die anderen Forscher wieder mehr den morphologischen Standpunkt bei ihren Systemen in den Vordergrund treten. Zum Schluß dieses Abschnittes sei die Herbst-Apffelstädt'sche Einteilung zitiert, die beiden Anschauungen Rechnung trägt und viel für sich hat.

I. Einteilung vom morphologischen Standpunkt:
A. Einfache Odontome B. Zusammengesetzte
1. Selbständige, 2. anhängende.

II. Einteilung vom genetischen Standpunkt:

A. Weiche Odontome B. Harte Odontome.

Die Übersicht wird allerdings in der Praxis leicht dadurch getrübt, daß bei den weichen Odontomen, die mit harten Tumoren vergesellschaftet aufgefunden werden, sich oft noch Mischgeschwülste aller Art befinden, wie Fibrome, Myxome und cystische Entartungen, und die Grenzen zwischen Odontomen, Adamantinomen und anderen Mißbildungen der Zähne dürften nicht immer leicht zu ziehen sein, wenn auch eine scharfe Differenzierung anzustreben ist. Die Klassifikation hat sich wohl, dank der Fortschritte der modernen histologischen Untersuchungstechnik, sehr vereinfacht, über Aetiologie und Genese dieser Tumoren im einzelnen liegt jedoch noch manches Dunkel.

Über Ursprung, Entstehung und Histologie der Odontome.

Obwohl über die Einzelheiten der Entstehung der Odontome noch mancherlei Unklarheit herrscht, kann man wohl mit einiger Sicherheit annehmen, daß die Zahnanlage und ihre Entwicklung derart gestört wird, daß 1. Teile von der Zahnleiste abgesprengt werden und sich selbständig fortentwickeln. Auch der 4. Molar bzw. dessen oft „abortive" Anlage werden verdächtigt, 2. die Schmelzorgane und Papillen verlagert und retiniert werden, 3. die Geschwülste vom zugehörigen mesodermalen Anteil selbst ihren Ausgang nehmen.

Die Bildung der Tumoren kann demnach in allen Stadien der Zahnentwicklung einsetzen, d. h. entweder in dem Zeitpunkt, wo keine Pulpa, aber die Papille besteht, oder wo die Pulpa vorhanden und noch kein Dentin gebildet ist, oder wo bereits Dentin und Schmelz in Bildung begriffen sind; d. h. mit anderen Worten, das histologische Bild des Tumors wird ganz von dem Zeitpunkt abhängen, in welchem die Zahnentwicklung gestört wurde bzw. von dem Stadium, in welchem die Geschwulst zur Entwicklung kam.

Die histologische Untersuchung der zur Beobachtung gelangten Fälle ergab, daß die Odontome in der Hauptsache aus Pulpa- und Papillengewebe bestanden, ferner aus Dentin, Zement und Schmelz, den Elementen des fertigen Zahnes. Auch Knochensubstanz wurde beobachtet. Beherrschen die mesodermalen Anteile der Zahnanlage das Gesamtbild, so ähnelt es je nach der Differenzierung des Gewebes dem Myxom oder bei fester Konsistenz dem Fibrom.

Ist Dentin gebildet und verkalkt, so ist die Geschwulst hart. Die Beschaffenheit in den einzelnen Teilen wechselt aber oft in bunter Folge irregulär. Aus Kantorowicz's Handbuch der gesamten Zahnheilkunde, entnehme ich folgende Schilderung: „So ist gelegentlich die Geschwulst oberflächlich weicher und setzt sich hier aus einem direkt breiigen Material der beschrie-

benen Art zusammen, das einen grauweißlichen bis grauen Farbenton aufweist. Von der Oberfläche aus ragen dann in die tieferen härteren Partien Fortsätze von gleicher Konsistenz hinein. Der Kern der Geschwulst kann zufolge der Anwesenheit harter Teilchen, die sich als verkalkte Dentinpartien oder auch ausgebildete Zähne kennzeichnen, eine außerordentliche Härte aufweisen. Oft schimmern diese Gebilde weißlich durch die graue Deckschicht hindurch und machen den Eindruck, als ob sie in besonderen Hohlräumen liegen. Auch die übrigen Anteile des fertigen Zahnes, Zement und Schmelz, können an der Bildung der Geschwulst beteiligt sein. Ersteres findet sich besonders dann, wenn . . . das Wurzelgebiet eines Zahnes der Ausgangspunkt des Odontoms ist, Schmelz kann auftreten, wenn auch die Zahnkrone an der Bildung beteiligt ist, das mikroskopische Bild läßt alsdann Anhäufungen von Zellen erkennen, wie sie in gleicher Art und Gruppierung in Adamantinomen beobachtet werden. Entsprechend dem Reichtum der Geschwulst an beiden Gebilden ändert sich regelmäßig auch die Konsistenz, indem diese im ganzen bedeutend härter wird. Von großer Bedeutung für Aufbau und Zusammensetzung erweist es sich, in welchem Stadium der Zahnbildung die Entwicklung der Geschwulst einsetzt. Diese kann hiernach sehr irregulär vor sich gehen, so daß das fertige Odontom in seiner Gesamtheit und seinen Einzelheiten nun gelegentlich noch an ein Zahngebilde bzw. dessen Einzelanteile erinnert. Oft sind letztere weitgehend differenziert, so kann insbesondere das vorhandene Zahnbein Kanälchen aufweisen, die auf ein größeres Lumen hingerichtet sind, und auch letzteres kann eine wechselnde Ausbildung zeigen und so gelegentlich einem Pulpenraum recht ähnlich scheinen."

In diesem Zusammenhang möchte ich auch den Standpunkt von Siegmund erwähnen, der im Bd. V der Fortschritte der Zahnheilkunde 1929 über „Adamantinome" viele wesensgleiche Züge beschrieben hat.

Es bestehen also reichlich verwandtschaftliche Beziehungen zwischen Adamantinom und Odontom. Auch Olaf Norberg spricht sich in diesem Sinne aus, wenn er (Vierteljahresschr. f. Zahnheilkunde 1930, H. 3) sagt „sie (Odontome und Adamantinome) scheinen während verschiedener Stadien der Entwicklung des Zahnorganes zu entstehen, das Adamantinom während der sog. embryoplastischen (Broca), das Odontom während der odontoplastischen und der Coronarperiode. Doch dürfte wohl mitunter die Durchführung einer scharfen Abgrenzung dieser Bildungen untereinander mit gewissen Schwierigkeiten verbunden sein . . ."

Das Schicksal der beteiligten Zahnanlage ist verschieden, entweder hat sie sich ganz im Odontom „aufgelöst", oder findet man noch größere oder kleinere Teile von ihr oder aber ist der Zahn in toto vorhanden.

Die vorstehend geschilderten Befunde haben wir gewöhnlich bei den einfachen Formen vorliegen. Nun soll noch kurz auf die zusammengesetzten Odontome eingegangen werden. Sind die vorstehenden Bilder für Wurzel- Kronen- und selbständige Odontome typisch, so sind sie das besonders deshalb, weil ihrem Zustandekommen eine einzige Zahnanlage zugrunde liegt.

Anders verhält es sich bei der recht komplizierten Form der zusammengesetzten Odontome.

Das Hauptkennzeichen ist eine Überproduktion aller zahnproduzierenden Gebilde, die man schlechtweg als hemmungslos und überschwänglich bezeichnen kann, wobei zahlreiche Berührungspunkte mit den Follikularcysten zu erkennen sind.

Makroskopisch erscheint solch ein Tumor als Konglomerat von vielen größeren und kleineren Zähnchen, die in Bindegewebe eingebettet und von ihm zusammengehalten sind. Histologisch erkennt man, daß zuweilen die Zahnbestandteile nicht so regellos wie beim einfachen Odontom zusammengewürfelt sind, sondern daß die zahlreichen Zähnchen, die man neben jungen Zahnanlagen vorfindet, in ihrer Struktur kaum von normalen Zähnen abweichen, nur daß sie eben kleiner als diese sind. Teilweise sind die Zahnkeime einzeln oder auch in ihrer Gesamtheit von Schmelz umgeben.

Tapis fand in einem solchen Tumoren 4700 Zähne und deren Rudimente, Hildebrand und König viele hundert. Die übrigen Fälle, die sich in der Literatur vorfinden, ergeben gleiche und ähnliche Bilder.

Eine Sonderstellung neben all den vorher geschilderten Formen des Odontoms nimmt zweifellos das sog. „Zementodontom" ein, das ich der Vollständigkeit halber und im Hinblick auf den später geschilderten Fall besonders zu erwähnen habe. Seiner Genese nach gehört diese Spezies möglicherweise zu den Odontomen. Ich stütze mich hier auf die Untersuchungen und Ausführungen von Siegmund und Weber in „Pathologische Histologie der Mundhöhle" und zitiere: „Es gibt seltene zentrale Kiefergeschwülste, gewöhnlich im aufsteigenden Ast des Unterkiefers, die bei der histologischen Untersuchung lediglich aus einem ganz unregelmäßigen, zementartigen Knochengewebe bestehen. Sie besitzen ein spärliches bindegewebiges Stroma, dessen Zellen nach Art eines Fibroms bzw. Fibrosarkoms angeordnet sind, und die unvermittelt übergehen in unregelmäßig verkalkte, innig miteinander zusammhängende, sehr dichtstehende Osteoidbälkchen. Die meist kugelrunden Geschwülste wachsen langsam expansiv. Das harte Geschwulstgewebe unterscheidet sich wesentlich von regulärem Knochengewebe, gleicht viel eher einem unregelmäßigen Zementgewebe, vor allem was die eingeschlossenen Kernmassen angeht. Am ehesten ist es als ein hochgradig verkalktes Osteoidgewebe zu bezeichnen. Ein reichlicher Gehalt an spindeligen Stromazellen wird zur Bezeichnung Osteoidsarkom verleiten. Ob es sich aber wirklich um unreife Stützsubstanzgeschwülste sarkomartigen Charakters handelt, scheint uns nach der Untersuchung von 3 einschlägigen Fällen sehr fraglich. Viel eher könnte man daran denken, daß es sich um Neubildungen handelt, bei denen es zur Differenzierung eines zementartigen Gewebes kommt. In diesem Sinne könnte man von Zementoblastomen oder Zementodontomen sprechen (einseitig entwickelte Odontome). In einem Fall sahen wir in der Umgebung der eigentlichen Geschwulst mehrere kleinere, mit Flüssigkeit und Cholesterinkristallen gefüllte, von Plattenepithel ausgekleidete Cysten. Gerade dieser Umstand macht es nicht unwahrschein-

lich, daß hier abortive Odontome vorliegen, in denen lediglich die Zementkomponente zur Entwicklung gekommen ist, während Schmelz- und Dentinbildungszellen frühzeitig zugrunde gegangen sind."

Auch die interessante Arbeit von Rywkind, (Leiter der histopathol. Abt. d. P. Dange-Staatsinstitutes für Stomatologie und Odontologie zu Moskau) veröffentlicht in der Vierteljahresschrift für Zahnheilkunde 1930, H. 2, auf diesem Gebiete möchte ich nicht unerwähnt lassen. Er vertritt nach eingehender Untersuchung eines Falles die Ansicht, daß die Bildung eines zementartigen Gewebes im gegebenen Falle als ein sekundäres Moment, als der Ausdruck des Organisationsvorganges im Gewebe zu betrachten ist, welches selbst das Ergebnis einer produktiven Reaktion darstellt. Das Vorfinden zahlreicher Epithelnester kann als Ursache dessen betrachtet werden, daß neben ordnungslosen, diffusen Ablagerungen des Osteozements auch eine organisierte Ablagerung desselben in Form von Zementikeln bestand.

Über die Reize, die zur Bildung der Odontome führen, kann wirklich Positives nicht ausgesagt werden. Will man die von Euler-Meyer vertretene Theorie, daß der Grund dieser Mißbildungen in einer chronischen Entzündung liegt, anerkennen, so scheiden sie als Odontome im eigentlichen Sinne aus und müßten zumeist wohl zur Ostitis fibrosa eingereiht werden. Die Auffassung als Entwicklungsstörung liegt vielleicht näher. Den störenden Faktor im Einzelfalle einwandfrei nachzuweisen, ist bis jetzt meines Wissens nicht gelungen. Die oft gehörte Annahme, daß traumatische Vorgänge die Ursache bilden sollen, hat einiges für sich. Der Beginn der Geschwulstbildung wird nach allgemein herrschender Ansicht in die Zeit der 2. Dentition gelegt, wo allerdings Traumen recht häufig vorkommen. Zu dem steht aber das seltene Vorkommen der Geschwülste in Widerspruch, wenn man auch die individuelle Reaktion und Disposition der Betroffenen dabei zu berücksichtigen haben wird.

Über Lokalisation, das klinische und röntgenologische Bild, Prognose und Therapie der Odontome.

Lokalisation: Die Odontome wurden bisher in der Mehrzahl im Unterkiefer gefunden, jedoch kommen sie im Oberkiefer ebenfalls vor. Fast ausnahmslos alle beschriebenen Fälle beziehen sich auf Molaren, und hier werden sie wieder besonders im Unterkieferwinkel gefunden (4. Molar), und nur wenige Fälle über Vorkommen im Frontgebiet sind in der Literatur angeführt. Ein Odontom im Milchgebiß ist äußerst selten, in der mir zugänglichen Literatur finde ich nur wenige Fälle, unter anderen die zwei von Peckert erwähnten Fälle von Metnitz und von Detzner, die je ein Wurzelodontom beschreiben, wovon letzteres an einem Caninus des

Oberkiefers auftrat, sowie den von Mummery und Pitts beschriebenen Fall eines melanotisch-epithelialen Odontoms bei einem Kinde.

Wie erwähnt, findet man beim Kinde äußerst selten ein Odontom, dagegen ist das Alter von 6—30 Jahren bevorzugt, da die Tumoren in der Zeit der 2. Dentition oder im Anschluß an diese entstehen, wobei das männliche und weibliche Geschlecht unterschiedslos gleichermaßen befallen ist.

Klinischer Befund: Bei der Palpation wird man meistens einen, dem Stadium des Tumors entsprechenden, dünneren oder dickeren Knochenmantel fühlen, der nur bei besonderer Größe der Geschwulst geschwunden ist, so daß unter Umständen die rauhe Oberfläche des Odontoms durchtastbar ist. Zur Abgrenzung gegen entzündliche Bildungen dient in der Hauptsache der Umstand, daß das Odontom sehr langsam wächst und deren Charakteristica vermissen läßt, als da sind Fieber, Eiter, Schwellung, Schmerz, wobei zu letzterem einschränkend zu bemerken ist, daß in Spätstadien Kompressionsneuralgien beobachtet wurden. Gegen cystische Bildungen spricht die Härte des Tumors und das fehlende „Knittern". Bei diesen ist auch nur die labiale oder buccale Wand glatt aufgetrieben, während die Odontome allseitige und gebuckelte Auftreibungen zeitigen. Den malignen Geschwülsten gegenüber zeichnet sich das Odontom durch das langsame und expansive Wachstum, seine scharfe Begrenzung und durch keinerlei Irritation des umgebenden Gewebes usw. aus.

Röntgenologischer Befund: Zur Sicherung der Diagnose vor der Operation ist das Röntgenbild eine wesentliche Hilfe. Das harte Odontom differenziert sich meist durch eine bindegewebige Hülle scharf abgegrenzt, deutlich heraus. Das weiche Odontom allerdings, das nur unscharf oder so gut wie nicht abgegrenzt erscheint, dürfte bei der Deutung des Bildes Schwierigkeiten bereiten.

Prognose: Die Prognose dieser nichtinfiltrierenden sondern expansiv wachsenden Geschwülste ist im lokalen und allgemeinen Hinblick gut. Die Beseitigung ist bis jetzt nur auf chirurgischem Wege möglich; hier sollte, um Rezidive zu vermeiden, radikal operiert werden, allerdings möglichst ohne Kontinuitätstrennung des Unterkiefers. Die Geschwülste werden wohl in den allerseltensten Fällen durch abnorme Größe eine solche Maßnahme rechtfertigen.

Therapie: Der intraorale Weg ist beim Angehen dieser Tumoren der übliche. Zweckmäßig wird unter Lokalanaesthesie operiert. Die Tumoren lassen sich meistens in toto heraushebeln. Nach Auskratzen mit dem scharfen Löffel, Abkneifen und Glätten der Knochenränder, folgt die übliche Wundversorgung. Der extraorale Weg wird wohl selten beschritten werden müssen. Auch dieser Eingriff bietet keine Besonderheiten und hat nach den üblichen chirurgischen Grundsätzen zu geschehen. Unter Umständen muß hier, schon bei Anlage der Operation, an eine sofort oder später aus kosmetischen Gründen auszuführende Plastik gedacht werden.

Eine histologische Untersuchung des Tumors nach der Operation ist nicht

allein zu Sicherung der Diagnose heute in Übung, sondern liegt auch im Interesse aller beteiligten Kreise. Es ist deshalb zu wünschen, daß alle zur Beobachtung gelangenden Fälle von Odontomen möglichst ausführlich mit dem histologischen Befunde publiziert werden, um der wissenschaftlichen Forschung auf diesem Gebiete möglichst viel Material zuzufügen.

2. Über die Ostitis fibrosa und die Epulis.

Ihre Aetiologie, Anamnese und Anatomie.

Der Name Ostitis fibrosa, bei manchen Autoren auch mit Osteodysthrophia bezeichnet, kennzeichnet eine spezielle Art der Erkrankung des Knochengewebes, wobei dieses abgebaut und neu an- und aufgebaut wird. Der Umbauprozeß geht in der Weise vor sich, daß neuer Knochen an einer Stelle unmittelbar aus dem Bindegewebe oder durch Osteoblasten gebildet wird, während primär an anderer Stelle Knochen durch ein ganz spezifisches Riesenzellengewebe zur Auflösung kommt. Nach Siegmund-Weber wird eine porotische und eine sklerosierende Form unterschieden, erstere wenn der Abbauprozeß dem Knochen jenes typische angefressene und bimssteinartige Aussehen verleiht, letztere wenn der neugebildete Knochen überwiegt, der meist plump und unregelmäßig aufgebaut erscheint.

Für die Entstehung dieser Erkrankung, die generalisiert, monostotisch und lokal begrenzt auftritt, werden Reizwirkungen mannigfacher Art beschuldigt, so Gravidität, chemische, mechanische, thermische Reize, im Munde, Brücken, Prothesen, retinierte Zähne usf. Andere Autoren verdächtigen arteriosklerotische Prozesse, oder werden Stoffwechselerkrankungen und ungeeignete Ernährung verantwortlich gemacht. Jedenfalls wird die normale Ernährung des Knochengewebes durch irgend einen Faktor gestört, und es degeneriert. Als Folgezustand hiervon entsteht das typische Resorptionsgewebe mit Gefässen und Riesenzellen, das sich nach Erledigung der Arbeit fibrös umwandelt. Aus diesem Narbengewebe praeformiert sich nun wiederum Knochen, der allmählich verkalkt.

Es ist nun das Verdienst von Recklinghausen, der auf die Gleichartigkeit und große Ähnlichkeit zwischen manchen Formen der Ostitis fibrosa und der Epulis hingewiesen hat, besonders bei den stürmisch verlaufenden Prozessen der ersteren, den sog. braunen Tumoren. Ja, er bezeichnet die Riesenzell-Epulis geradezu als das höchste Produkt der ostitisch-fibrösen Neubildung.

Die Bezeichnung Epulis (dem Zahnfleisch aufsitzend) ist rein topographisch als Sammelnamen für alle entzündlichen und geschwulstmäßigen Neubildungen der Kiefergegend im Gebrauch. Man unterteilt in die Epulis fibromatosa s. granulomatosa und die Epulis sarcomatosa s. osteoclastica. s. Riesenzell-Epulis, wobei man unter erstere entzündliche und unspezifische

Neubildungen wie Zahnfleisch-Polypen, telangiektatische Granulome usw. zusammenfaßt, die je nach Alter zellreicher, faserreicher oder sogar keloidartig werden. Was nun die Epulis sarcomatosa s. osteoclastica s. Riesenzell-Epulis betrifft, so weist der eine Name auf eine Verwandtschaft mit den Riesenzell-Sarkomen hin, offenbar wegen ihres Reichtums an vielkernigen Zellen.

Es hat nun in neuerer Zeit unter Führung von Ritter, Konjetzny, Siegmund und Weber, Lukowsky, Axhausen u. a. ein Meinungsumschwung zugunsten der Theorie von Recklinghausen eingesetzt. Selbst die zentralen Riesenzell-Sarkome der Kiefer sind nach Siegmund als Erscheinungsformen der Ostitisfibrosa zu werten und nicht als Blastome. Gegen die frühere Anschauungsweise, die der Epulis sarcomatosa die Eigenschaft einer sarkomartigen Neubildung zuschrieb, führt dieser Autor folgende Gründe ins Feld: Die Epulis sarcomatosa wächst mehr expansiv und abgegrenzt; die Möglichkeit der Rückbildung ist gegeben, Rezidive kommen nicht vor, radikale Entfernung des Herdes vorausgesetzt; Metastasen wurden nicht beobachtet; endlich handelt es sich um eine entzündliche Wucherung und nicht um ein echtes Neoplasma, da den Zellen die Anaplasie fehlt, d. h. sie können sich selbständig nicht weiter differenzieren und existieren.

Die Berechtigung dieser Auffassung beweist ein Vergleich der histologischen Bilder von Riesenzell-Epulis und echten Riesen-Sarkomen, besonders in bezug auf die mehrkernigen Zellen. Bei der Epulis springen vor allem die vielen Bluträume ins Auge, in Anordnung und Zahl der Ostitis fibrosa in den braunen Tumoren gleichend. Fernerhin fehlt die charakteristische Kernzertrümmerung, wie man sie bei echten Sarkomen als typisch kennt, die unreifen Zellformen, die pathologischen Mitosen und kurzum alle charakteristischen Zeichen von Gewebsunreife.

Auch bei den oberflächlichen Epuliden, die unter der Epulis fibromatosa zusammengefaßt werden, glaubte man früher deren Ausgangspunkt nicht tiefer als bis zum Periost des Knochen verlegen zu dürfen. Aber eine genaue histologische Nachprüfung ergab auch hier, daß selbst in frischen und jungen Fällen stets Knochenabbau zu finden war mit dem gewohnten Bilde der Riesenzellen und der Endothelsprossen. Seit es Ritter, Lubarsch-Konjetzny und Siegmund durch Untersuchungen an großem Material gelungen ist, den Beweis zu führen, daß diese Riesenzellen Gefäßwandabkömmlinge bzw. „verpuffte" Endothelsprossen (Ritter) sind, dürfte ihr Charakter als echte Osteoklasten gesichert sein.

So kann man für die Entstehung einer Epulis fibromatosa sich etwa folgenden Vorgang denken: Schädigung des Alveolarknochens durch Trauma; dadurch Abbaureife des betroffenen Knochenteils und durch die, vom abzubauenden Material ausgehenden Reize, reichliche Osteoklastenbildung aus dem Resorptionsgewebe. So entsteht die Riesenzell-Epulis, wenn sich der ganze Vorgang in Geschwulstform abspielt. Ist der Abbau als solcher beendet, verschwinden die Osteoklasten, die Geschwulst bleibt aber bestehen.

Das Gewebe wandelt sich nun mit zunehmender Reife in Bindegewebe um und es entsteht das bekannte Bild der Epulis fibromatosa. Tritt nun, wie weiter oben beschrieben, ein Ruhezustand im Gewebe ein, so kann es wie bei der Ostitis fibrosa zur Produktion von Knochengewebe kommen. Aus dem vorhergehenden erhellt, daß es sich hier nicht um eine Geschwulst im Sinne der Geschwulstlehre handeln kann, und ich möchte mich in diesem Sinne der Auffassung von Siegmund-Weber anschließen, die ihre Meinung wie folgt formuliert haben: „Nach unseren eigenen Untersuchungen müssen wir uns also in der Frage der Riesenzell-Epulis denjenigen Autoren anschließen, welche ihren Geschwulstcharakter leugnen. Es ist auffallend, daß sich in den meisten zahnärztlichen und pathologisch-anatomischen Lehrbüchern ihre Auffassung als eines Spindelzell-Sarkoms mit Riesenzellen bis auf den heutigen Tag durchgesetzt hat, obwohl schon von Recklinghausen, vor allem aber von Ritter und Konjetzny wichtige Gründe dagegen geltend gemacht worden sind.

Mit dem von uns erbrachten Nachweis, daß die Entwicklung der Neubildung mit einem Abbau der knöchernen Alveolarwand innig verknüpft ist, scheint uns das letzte Glied der Beweiskette geschlossen zu sein, die in dem Gewebe der Epulis lediglich ein spezifisches knochenabbauendes Resorptionsgewebe betrachtet.

Die Riesenzell-Epulis gehört, wie die Riesenzell-Xanthome, zu den chronischen Granulationsgewebsgeschwülsten mit resorptiver Tätigkeit. Sie reiht sich zwanglos ein in die dysthrophischen Knochenstörungen mit folgenden zellulär-osteoklastischen Resorptionsvorgängen, die stets in formgleicher Weise überall dort unter dem Bilde der Ostitis fibrosa in Erscheinung treten, wo Knochengewebe in seiner Ernährung geschädigt ist."

Anhangweise sei noch bemerkt, daß ganz ähnliche histologische Befunde bei den in Resorption begriffenen Milchzahnwurzeln bei der 2. Dentition vorzufinden sind, ohne Vorliegen irgend einer pathologischen Veränderung.

Als weiterhin beachtenswert erscheinen die Ausführungen im „Handwörterbuch der ges. Zahnheilkunde" von Kantorowicz „daß von uns in zwei Fällen von Adamantinomen des Unterkiefers völlig gleichartige Befunde gelegentlich einer mikroskopischen Untersuchung des zwischen Geschwulstoberfläche und benachbarten gesundem Kieferknochen befindlichen Gewebes gemacht wurden, und hier wohl auch von einem Produkt lokal sich auswirkender Reizungen des Endosts gesprochen werden darf".

Desgleichen hat Haslhofer bei chronischer Osteomyelitis Bilder von „Ostitis fibrosa mit epulisähnlichen Abänderungen" beobachtet.

Klinischer Befund, Röntgenbefund, Diagnose, Prognose und Therapie.

Klinischer Befund. Man findet hier zumeist im Unter-, seltener im Oberkiefer, im vorderen Abschnitt ein Gebilde von blassem, rosafarbenem oder bläulichem Ton, dem Alveolarfortsatz gestielt oder breitblasig aufsitzend, mit glatter oder knollig-gelappter Oberfläche. Die Farbe differiert nach dem Reichtum an Blutgefässen. Lokalisiert sind diese Gebilde an zahntragenden, seltener zahnlosen Kiefern, meist buccal bzw. labial, weniger häufig nur palatinal oder nur lingual oder auf dem Alveolarkamm, aufsitzend, doch wurde geteiltes Escheinen, also buccal und palatinal, buccal lingual usw. häufiger beobachtet. Die Schleimhaut ist bei tiefer liegender Epulis in der Regel ganz unversehrt und nicht schmerzempfindlich. Bei der Palpation wird der Alveolarfortsatz und der Kieferknochen meistens normal erscheinen, auch bei dem haemangiomatösen und geschwürigen Formen. Die Zähne erscheinen fest in ihren Alveolen verankert, solange sie nicht direkt am Prozesse beteiligt sind. Das Wachstum ist langsam, mehr expansiv und nur mitunter wird das Tempo beschleunigt. Nach Davidsohn sind die Epuliden sogar bindegewebig abgegrenzt.

Röntgenbefund: Das Röntgenbild zeigt Auflockerung und Abbau des Kieferknochens und in manchen Fällen scharfe Abgrenzung, in anderen Fällen wieder verwaschene Konturen.

Diagnose. Die sichere Erkennung ist bei tiefer Lage infolge des verschiedenartigen Auftretens und der mannigfachen Entwicklungsmöglichkeiten dieser Wucherungen sehr schwer. In der Regel wird der rein klinisch-anatomische Befund die Diagnose nicht sichern können. Auch das Röntgenbild wird nicht immer exakte Auskunft geben können. Oberflächliche Excisionen sind meist wertlos, denn nach Lage der Dinge sind nur die basalen Partien in der Lage — und hier nur bei genauester mikroskopischer Untersuchung — über den wahren Charakter der vorliegenden Veränderung Aufklärung zu geben.

Prognose. Sie ist quoad vitam gut. Im lokalen Hinblick wird es allerdings davon abhängen, ob tief im Gesunden operiert werden muß oder nicht. Denn eine spätere Umwandlung zur malignen Geschwulst muß immerhin in Rechnung gezogen werden, so daß beispielsweise in besonders gelagerten Fällen eine Kontunuitätstrennung der Mandibula mit nachfolgender Funktionsminderung in Kauf genommen werden muß.

Therapie. Die Behandlungsweise geht aus Vorstehendem ohne weiteres hervor. Der Hauptwert muß auf radikale Entfernung des Herdes gelegt werden, um jeglichem Rezidiv oder gar einer malignen Entartung vorzubeugen. Es sind in der Literatur wiederholt Fälle beschrieben, daß nach mangelhafter Ausräumung sich der Abbauprozeß immer mehr vergrößerte und der Patient schließlich, nach Übergreifen des Prozesses auf die Schädelbasis unter raschem Kräfteverfall starb.

Beschreibung eines Falles.

Name: L. L. aus Honard OA. Crailsheim, Haustochter, 29 Jahre alt.
Tag der Aufnahme: 23. IV. 1931.

Vorgeschichte: Seit etwa 2 Jahren bemerkt sie am linken Unterkiefer (in der Gegend des 2. Praemolaren) eine Anschwellung, die im Lauf der Zeit langsam, aber stetig größer geworden ist. Besondere Schmerzen hat ihr der Tumor nie bereitet, eine Ursache kann sich die Patientin nicht denken. Sie sucht den Zahnarzt auf, weil die Schwellung in der letzten Zeit größer geworden ist. Der $_2$P wurde im Januar 1931 gezogen (vermutlich wegen Pulpitis acuta totalis serosa). Befund: Kräftig gebaute adipöse Frau von gesundem Aussehen, an den inneren Organen keine Besonderheiten.

Zahnschema: $R\ \frac{M^2\ M^1\ P^2\ P^1\ C^+\ J^2\ J^1\ |\ {}^1J\ {}^2J\ {}^+C\ {}^1P\ {}^2P\ {}^1M\ {}^2M}{M_3\quad M_1\ P_2\ P_1\ C_+\ J_2\ J_1\ |\ {}_1J\ {}_2J\ {}_+C\ {}_1P\quad {}_1M\ {}_2M\ {}_3M}\ L$

Zahnfleisch und Schleimhaut sind normal durchblutet und gesund. Zunge, Rachen, Tonsillen und regionäre Drüsen o. B.

Am linken Unterkiefer findet sich in der Gegend der Praemolaren eine kuglige, leicht gebuckelte Auftreibung der Mandibula, besonders des Processus alveolaris nach beiden Seiten hin. Der ganze Tumor ergibt palpatorisch die Größe einer Haselnuß. Der $_2$P ist extrahiert, die Narbe sowie auch das Zahnfleisch dieser Gegend sind reaktionslos.

Röntgenbild: Es ergibt einen teilweise abgegrenzten, haselnußgroßen dichten Tumorschatten am Processus alveolaris in der Praemolargegend. Gegen die Wurzeln des $_1$P und $_1$M sind die Konturen verwachsen. Die Schattendichte entspricht derjenigen der Zähne, der Tumor scheint rein

Abbildung 1: Der Tumor vor der Operation.

expansiv zu wachsen, besonders in Richtung des $_1P$, dessen Wurzel nach mesial abgedrängt erscheint (vgl. Abb. 1).

Klinische Diagnose: Odontom.

Prognose: Im lokalen und allgemeinen Hinblick gut. Es handelt sich hier offenbar um einen Tumor mit rein expansivem Wachstum, nicht infiltrierend und nicht malign, voraussichtlich mit druckatrophischen Erscheinungen am Gewebe der Nachbarschaft.

Therapie: Entfernung des Tumors auf chirurgischem Wege, intraoral in Lokalanaesthesie.

Operationsbericht: Die Patientin wird in halbliegende Stellung gebracht. Der Nervus alveolaris inferior wird durch Leitungsanaesthesie unterbrochen. Längsschnitt an der Umschlagsfalte der Schleimhaut, Rückschieben von Schleimhaut und Periost, Freilegen des Knochens und Entfernung der dünnen Knochenschicht über der Geschwulst mit Bohrer und Meißel. Darauf läßt sich der zutage liegende Tumor, der sich hart anfühlt und eine graubraune Farbe hat, mit dem Meißel leicht in toto herausnehmen. Er scheint gut abgegrenzt zu sein. Ferner Auskratzen des Tumorlagers mit dem scharfen Löffel, Abkneifen der überstehenen Knochenränder mit der Luer'schen Zange und Glätten derselben. Tamponade.

Weiterer Verlauf: Temperatur am Abend der vormittags 10 Uhr vorgenommenen Operation 38,9; nach zwei Tagen Temperaturabfall zum normalen. Bis 8 Tage nach dem Eingriff starke Schwellung der linken Gesichtshälfte, der regionären- und der Halsdrüsen. 14 Tage nach der Operation klagt die Pat. über zeitweise besonders abends auftretende Neuralgien im Bereich des V_{3}. Zunächst kann nur eine starke Paraesthesie im Gebiet der $_1P$, ^{+}C, $_2J$ und $_3J$ festgestellt werden. Eine hierauf angefertigte Röntgenaufnahme fördert nichts Neues zutage, obwohl man bei oberflächlicher Betrachtung annehmen könnte, der Tumor sei nicht restlos entfernt. Die Verschattungen stammen jedoch von der lingualen Wand der Mandibula, die stehen blieb, um eine zu große Schwächung der linken Kieferhälfte zu vermeiden, und die durch den Prozeß ebenfalls in Mitleidenschaft gezogen wurde (vgl. Abb. 2).

Abbildung 2: Nach der Operation.



Abbildung 3: 5 Monate nach der Operation.

Nach einigen weiteren Tagen haben sich die Schmerzen auf den $_1$P allein konzentriert. Der Zahn ist äußerlich betrachtet vollkommen gesund, weist wenigstens keine kariösen Herde auf. Die klinischen Erscheinungen sind diejenigen einer Periodontitis marginalis acuta traumatica. Der $_1$P wird extrahiert, an seiner Wurzelspitze, etwa 2 mm über dem Apex hängt ein kleines etwa 4 qmm großes Gebilde, das sich etwas weicher als der eigentliche Tumor anfühlt, ihm aber anscheinend zugehörig ist, da es in Richtung auf ihn lag. Nach der Extraktion des $_1$P sind die Neuralgien spontan verschwunden.

Die Patientin erholt sich rasch, ist vollkommen schmerzfrei und wird nach einigen Tagen der Beobachtung entlassen.

Eine am 26. IX. 31 vorgenommene Kontrollaufnahme des ortsansässigen Zahnarztes (vgl. Abb. 3) zeigt gegen Abb. 2 eine wesentliche Verbesserung bezügl. der Verschattung; jedenfalls scheint die Gefahr eines Rezidivs nach diesem Befund herabgemindert zu sein. Immerhin ist es aus weiter vorne erwähnten Gründen zu empfehlen, daß die Patientin noch längere Zeit in ärztlicher Beobachtung verbleibt.

Histologische Auswertung.

Die Tumormasse selbst, die buccal gelegene, abgetragene Knochenschale und der später extrahierte $_1$P werden vorsichtig in 5%iger Salpetersäure entkalkt. Dann werden von den drei Abschnitten eine Serie von Gefrierschnitten angefertigt und diese verschiedenen Färbungen unterworfen. Es wurde gefärbt nach van Gieson, mit Thionin-Pikrinsäure und mit Haematoxylin-Eosin.

Es liegen zur Untersuchung also 3 Abschnitte vor:

1. Teile aus der Hauptmasse der Auftreibung, bzw. den inneren Teilen des Tumors,
2. Teile aus der Grenze zwischen Tumor und Kieferknochen, bzw. der buccalen Wand der Mandibula.
3. Der neben dem Tumor lokalisierte Zahn mit kleinen Stücken des angrenzenden Paradentiums.

Zu 1: Das Zentrum des Gebildes zeigt völlig gleichmäßigen Bau. Die

Hauptmasse des Tumors besteht mikroskopisch aus einer regellos und ungleichmäßig angeordneten noch einzeln zu beschreibenden verkalkten Hartsubstanz, die zwischen sich schmale Zwischenräume freiläßt. In diese Zwischenräume sind in den äußeren Partien reichlicher als in den mittelständigen fibrilläre Weichgebilde mit vielen kleinen Gefäßen eingelagert. Diese faserigen Massen bestehen aus kurzen, spindelförmigen, ziemlich dicht stehenden Zellen, die an feine Fibrillen angelehnt erscheinen. Auffallend ist der Reichtum an Capillargefäßen, während große Gefäße so gut wie nicht zu sehen sind. Das fibrilläre Gewebe scheint vielfach um die capillären Gefäße herum zu verlaufen und, soweit es sich im Schnitte verfolgen läßt, geht es gleichgerichtet zur Oberfläche der verkalkten knochenähnlichen Bestandteile der Neubildung. In dem in die Zwischenräume eingelagerten faserreichen Gebilde ist teilweise eine lockere Anordnung von Zellen und Fasern zu erkennen, in der Hauptsache liegen sie jedoch eng aneinander gedrängt.

Bei Betrachtung der Hauptmasse des Tumors, die aus einem harten, verkalkten Gewebe besteht, sieht man zunächt nur ein plumpes, regelloses Bälkchenwerk. Bei diesen Bälkchen eine Struktur oder einen architektonischen Aufbau festzustellen, ist nicht möglich, quergeschnitten erscheinen sie rundlich, im Längsschnitt oval. Sie gehen ineinander über. Teilweise sieht man wirbelartige Formationen, in anderer Schnittlage tritt mehr das Bild konzentrischer Schichtung hervor, im Innern des Tumors an zementähnliche Bildung erinnernd. In den Randbezirken ist der Kern der Hartsubstanzbälkchen der Knochenstruktur ähnlich, zentral sind solche Bildungen selten. Die kurzspindeligen Kerne der verkalkten Hartsubstanz erscheinen eingekapselt und gleichen den Kernen des Stromas, es sind jedoch keine Bilder zu sehen, die einen einwandfreien Rückschluß auf die Entstehung der knochenähnlichen Struktur zulassen. Man ist jedoch dabei versucht, der Ansicht zuzuneigen, daß die Bildung der knochenartigen Substanz durch Homogenisierung der fibrösen Massen eingeleitet wird. Dabei werden die spindelförmigen Zellen eingeschlossen unter Erhaltung der feinfibrillären Struktur. Bei den vorerwähnten angewandten Färbemethoden färben sich die äußeren Teile der knochenartigen Substanz heller als die zentralen Gegenden, die bei der Haematoxylin-Eosin-Färbung tief dunklen Ton annehmen.

Bei eingehender Betrachtung der zentralen Abschnitte und besonders der Randbezirke der Neubildung, wo die Übergänge zum normalen alten Knochen erhalten sind, überrascht der Verlauf der sog. Kittlinien innerhalb der Hartsubstanz. Sie umrahmen gleichsam in den festen Massen kleine Stücke, die wie zusammengesetzt aussehen. Besonders in den Randbezirken, wo alter, hochdifferenzierter Knochen vorhanden ist, ist die Bildung dieser mosaikartig geordneten Strukturen nachweisbar. Wenn man diese kleinen Gebilde als Knochenplättchen anspricht, und man darf dies nach Lage der Dinge tun, so handelt es sich also um typische Umbaubilder des Knochens mit Mosaikstruktur.

Zu 2: In den buccalen Teilen liegt regulärer Knochen mit typischen Osteoblastenreihen vor. Man sieht hier Fettmark mit weiten Gefäßen, das in den dem Tumor zugelegenen Teilen in relativ schmaler Grenzschicht in Fasermark übergeht und dem Anscheine nach an manchen Stellen mit den faserigen Massen des vorbeschriebenen Umbaubezirkes in Verbindung steht. Der Übergang zwischen dem alten Knochen der Alveolarwand und der Neubildung scheint besonders an einigen Stellen nicht sehr scharf zu sein. Gerade in diesen Partien hat man den Eindruck, daß der normale Knochen allmählich in die ungeordnete Hartsubstanz übergeht. Dieser Eindruck wird dadurch noch vertieft, daß in unmittelbarer Nachbarschaft neue Substanz regellos angebaut scheint, während der alte Knochen eine fein-lakunäre Resorption durch Osteoklasten zeigt. Riesenzellen irgendwelcher Spezies sind nicht zu sehen.

Zu 3: Der extrahierte $_1$P, an dessen Wurzel ein Stückchen des Paradentiums hängt, zeigt eine degenerierte Pulpa mit cystisch degenerierten Odontoblasten. Auch scheint ihr Reticulum fibrös verdickt zu sein. An der Zementoberfläche sieht man zahlreiche frische Resorptionslakunen mit Anhäufung von Riesenzellen. In nächster Nähe des Zahnes ist das Zwischengewebe zellreich infiltriert. Man erkennt in dem Stückchen Paradentium ein zellreiches Granulationsgewebe mit Gefäßen und vielen Plasmazellen, darin verlaufend zapfenförmige Epithelstränge mit reticuliertem Epithel, Bilder, die man in den sog. Wurzelgranulomen antrifft. Im äußersten, dem Tumor zu gelegenen Teil des anhängenden Stückchens, sieht man wieder deutlich Strukturen der Hauptmasse der Neubildung, wie sie vorstehend beschrieben sind. An einigen kleinen anhängenden Stückchen des Alveolarfortsatzes sind Abbauvorgänge angedeutet. Die Stückchen sind jedoch zu klein, um bestimmtes über sie aussagen zu können. Die geschwulstartige Bildung reichte also so dicht an das Zement des Zahnes heran, daß seine im Röntgenbilde sichtbare Abdrängung verständlich erscheint.

Epikrise: Es handelt sich um eine im Kieferknochen entstandene Neubildung mit spindelzellreichem Stroma und einer so gut wie strukturlosen verkalkten Zement- bzw. knochenartigen Hartsubstanz. Die Mosaikstrukturen in der Peripherie lassen auf Knochenumbauprozesse schließen, die noch im Gange sind, während zentral der Prozeß schon zur Ruhe gekommen scheint; Epitheliale Derivate oder Dentinstrukturen sind in der Neubildung nicht vorhanden. An dem extrahierten Zahn ist ein chronisch entzündlicher Prozeß, wie man ihn bei den sog. Granulomen häufig vorfindet.

Die Deutung der Neubildung ist descriptiv nicht einfach. Jedenfalls scheidet die Auffassung des Tumors als maligne Geschwulst im Sinne des Osteoidsarkomes aus, da osteoides Gewebe nicht vorhanden ist, und der Zellreichtum in den Außenbezirken nirgends Sarkomcharakter trägt. Auch die sonstigen Charakteristica fehlen vollkommen. Man ist eher geneigt, die Neubildung als Osteom mit zementartiger Struktur bzw. als Cementom oder unter Berücksichtigung der Topographie als eines jener seltenen Cementodontome aufzufassen. Jedoch scheint es zweifelhaft, ob man den Pro-

zeß als echtes Blastom bezeichnen soll oder vielmehr als einen Endzustand aus dem Formenkreis der Ostitis fibrosa. Denn ein Vergleich mit dem von Schmorl herausgegebenen Bildern in den Verhandlungen der Deutschen Pathologischen Gesellschaft 1926 und 1930 über die Mosaikstrukturen des Knochens und dem Bilde von Siegmund-Weber in „Pathologische Histologie der Mundhöhle, Abb. 150, läßt eher den Schluß zu, daß es sich im vorliegenden Falle um eine monostotische sklerosierende Form einer lokalisierten Ostitis fibrosa deformans (nach Recklinghausen) handelt.

Der Nachweis der Mosaikstrukturen, der nicht nur in den peripheren, sondern auch in den zentralen Teilen gelungen ist, müßte in diesem Falle den Ausschlag geben. Es erscheint mir zweifelhaft, ob man die Abbauvorgänge in den randständigen Teilen nur als reine, vom expansiven Wachstum des Blastoms bedingte druckatrophische Erscheinungen auffassen darf.

Um die Wahrscheinlichkeit der oben geäußerten Annahme zu erhärten, seien im Folgenden einige Stellen aus dem von Schmorl gehaltenen Referat „Zur Kenntnis der Ostitis fibrosa" anläßlich der 21. Tagung der Deutschen Pathologischen Gesellschaft zitiert:

„Nach meinen Erfahrungen kommen Mosaikstrukturen in gleich ausgeprägter Weise wie bei Ostitis fibrosa weder im normalen Skelett, noch bei andern Knochenerkrankungen vor". Und weiterhin auf Grund zahlreicher Untersuchungen: „Auf Grund dieser Kontrolluntersuchungen muß ich es als im höchsten Grade wahrscheinlich bezeichnen, daß die Mosaikstrukturen eine Eigentümlichkeit der während des Bestehens der Ostitis fibrosa gebildeten Knochensubstanz sind und daß sie die Diagnose dieser Krankheit ermöglichen."

Endlich fallen die Vergleiche meiner Mikroaufnahmen (Abb. 4, 5, 6 und 7) mit den von Schmorl (Verhandlungen der Deutschen Pathologischen Gesellschaft 1930, 25. Tagung, Berlin) anläßlich seines Referats über das Thema „Zur Kenntnis der Ostitis fibrosa Paget" publizierten Aufnahmen m. E. so aus, daß Zweifel an der Richtigkeit der Diagnose nicht wohl bestehen dürften.

In der Festschrift anläßlich des 60. Geburtstages von Prof. Dr. Loos, sind von Kranz unter dem Thema „Ostitis fibrosa im besonderen der Kieferknochen bei experimenteller „Rachitis"," ebenfalls Aufnahmen publiziert, die ich zum Vergleich herangezogen habe und die meine Diagnose zu stützen in der Lage sind.

Die Entwicklung des Cementoms ist also durch Abbau des alten Knochens erfolgt. Man kann daher die Neubildung nicht als Blastom ansprechen. Vielmehr handelt es sich hier unzweifelhaft um den Endzustand eines Umbauvorganges aus dem Gebiete der Ostitis fibrosa.

Auf Grund meiner Beobachtungen möchte ich noch der Anregung Ausdruck verleihen, daß im Hinblick auf die Nomenklatur der Cementome eine Revision einsetzen möge, die besonders formalgenetische Gesichtspunkte zu berücksichtigen haben wird.

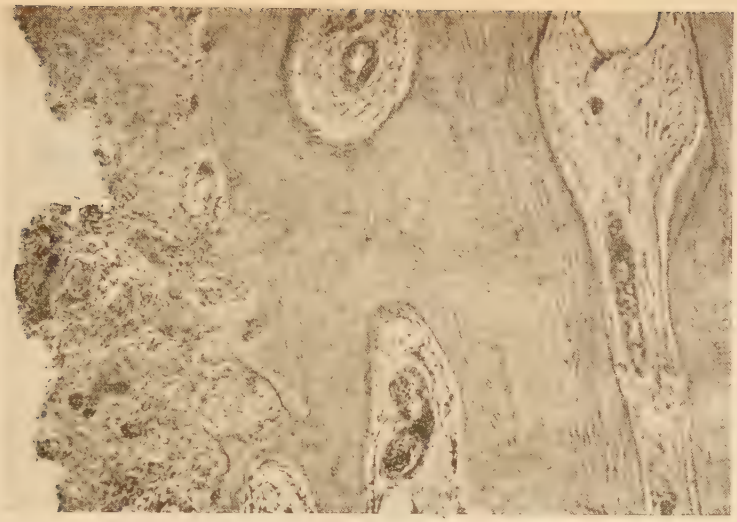

Abbildung 4: Zementodontom? Ostitis fibrosa?
Randteile des Tumors.

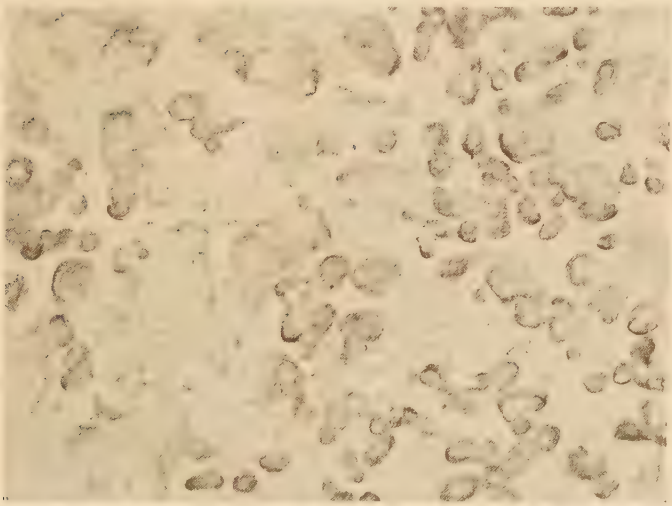

Abbildung 5: Zementodontom? Ostitis fibrosa?
Zentraler Abschnitt des Tumors.

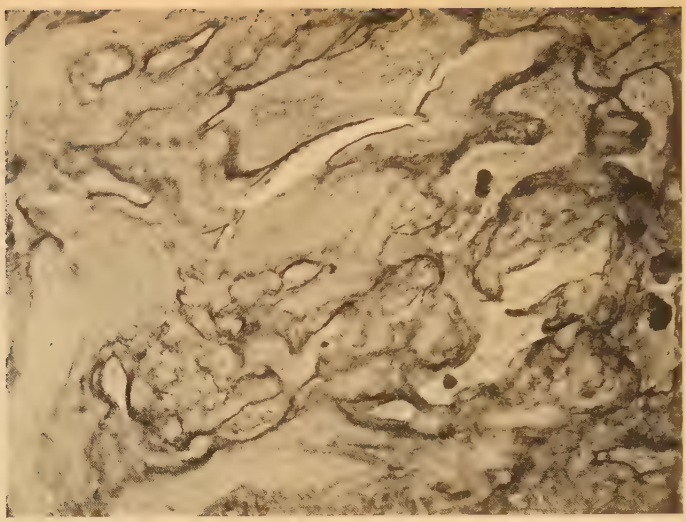

Abbildung 6: Zementodontom? Ostitis fibrosa? Charakteristische Mosaikfiguren um Reste alten Knochens. Der alte Knochen ist durch die helle Farbe und durch die regelmäßige breite Struktur seiner Bälkchen leicht zu erkennen



Abbildung 7: Zementodontom? Ostilis fibrosa? Typisches Mosaik um Reste alten Knochens. Alter Knochen hell, mit breit strukturierten Bälkchen.

Zum Schlusse meiner Arbeit sei es mir gestattet, meinem verehrten Chef und Lehrer, Herrn Prof. Dr. Peckert, für gütige Überlassung des hochinteressanten Themas und für die gegebenen Anregungen herzlich und ergebenst zu danken.

Zu großem Dank bin ich ebenfalls Herrn Prof. Dr. Wannenmacher verpflichtet, der mir mit seiner großen Erfahrung besonders auch bei Anfertigung der histologischen Präparate und deren Auswertung mit Rat und Tat stets hilfreich zur Seite stand.

Ferner danke ich Herrn Prof. Dr. Dietrich, Vorstand des Pathologischen Instituts und Herrn Dr. Nordmann für das lebhafte und freundliche Interesse, das sie dem vorliegenden Falle entgegengebracht haben.

Herr Prof. Dr. Siegmund, Direktor des Pathologischen Inistitutes am Katharinenhospital in Stuttgart, hat meine Arbeit durch seine vielen wertvollen Hinweise und sein freundliches Entgegenkommen so tatkräftig gefördert, daß ich auch an dieser Stelle meinen aufrichtigsten Dank zum Ausdruck bringen möchte.

Herrn Dr. Wolfangel, prakt. Zahnarzt in Crailsheim, der den Fall unserer Klinik überwiesen hat und die Patientin weiterhin in Beobachtung hält, sei für sein lebhaftes Interesse und seine Unterstützung ergebenst gedankt.

Literaturverzeichnis.

Adloff: Die Entwicklung des Zahnsystems der Säugetiere und des Menschen Meußer, Berlin 1916.

Albrecht: Die Odontome. Monographie. Zit. nach Peckert.

Aschoff: Pathologische Anatomie. Fischer, Jena 1923.

Bonnet: Lehrbuch der Entwicklungsgeschichte. 1929.

Borchers: Chirurgie des Kopfes. 1926.

Broca: Traité des Tumeurs odontomes.

Davidsohn: Über das zentrale Riesenzellarkom der Kiefer. Korresp.-Bl. f. Zahnärzte, H. 11.

Divis: Therapeutische Odontomie. Tschechoslowak. chir.-Gyn.-Kongreß Prag, Sitzg. v. 4. VI. 1927.

v. Ebner: Zt. nach Scheff, Handbuch der Zahnheilkunde.

Fischel: Lehrbuch der Entwicklung des Menschen. 1929.

Gottlieb: Cementexostosen, Schmelztropfen und Epithelnester. Österr. Ung. Z. f. St. 1921, H. 9.

Häupel-Lang: Die marginale Paradentitis Berlin, Meußer 1927.

Haslhofer: Kasuistischer Beitrag zur Ostitis fibrosa des Unterkiefers mit Bemerkungen über die pathologische Wandlung der Zähne. Z. St. 1929, H. 2.

Herbst-Apffelstiedt: Atlas und Grundriß der Mißbildungen der Kiefer und Zähne. 1929.

Johannsen: Ein Fall von zusammengesetztem Odontom. Finnische Z. f. Z. 1927, H. 35.

Kantorowicz: Klinische Zahnheilkunde.

Kantorowicz: Handbuch der gesamten Zahnheilkunde 1931.

Kaposi-Port: Chirurgie der Mundhöhle.

Konjetzny: Langenbecks Archiv 121, 1922.

Kostecka: Pathologische und klinische Odontomie. Tschechoslvok. chir. gyn. Kongreß Prag. Sitzg. v. 4. VI. 27

Kranz: V. f. Z. Festschrift anl. des 60. Geburtstages von Prof. Dr. Loos „Ostitis fibrosa im besonderen der Kieferknochen bei experimenteller Rachitis".

Lang: Über die genetischen Beziehungen zwischen Osteomalacie-Rachitis und Ostitis fibrosa. Virchows Arch. 1925.

Lindemann: Zur Pathologie und Therapie der malignen Tumoren des Kiefergebietes. Dt. Zahnheilk. 1928, H. 73.

Looser: Dtsch. Z. Chir. 1924, H. 189

Lubarsch: Diskussionsbemerkungen zur Arbeit von Konjetzny, Langenbecks Arch. 121, 1922.

Mönckeberg: Virchows Arch. 1923. 246.

Moral: Klinik der Zahn- und Mundkrankheiten.

Mummery and Pitts: Ein melanotisches epitheliales Odontom bei einem Kinde. Brit. dent. Journal 1926, Nr. 3.

Norberg: Zur Kenntnis der dysontogenetischen Geschwülste des Kieferknochens. V. f. Z. 1930. H. 2.

Partsch: Handbuch der Zahnheilkunde.
Peckert: Mißbildungen des Gebisses (aus Schwalbe's Morphologie der Mißbildungen).
Peckert: Ein Beitrag zur Kasuistik ungewöhnlicher Hyperdentition. D. M. f. Z. 1907, H. 11.
Perthes: Die Verletzungen und Erkrankungen des Kiefers. Dtsch. Z. Chir. Stuttgart, Enke.
Petersen: Histologische und mikroskopische Anatomie. Bergmann München 1931.
Pichler: Handbuch der Zahnheilkunde.
Pommer: Zur Kenntnis der progressiven Haematom- und Phlegmasie-Veränderungen der Röhrenknochen. Arch. orthop. Chir. 1919, 17.
Port-Euler: Lehrbuch der Zahnheilkunde.
Preiswerk: Lehrbuch der Zahnheilkunde mit Einschluß der Mundkrankheiten. 1912.
v. Recklinghausen: Untersuchungen über Rachitis und Osteomalacie. Fischer, Jena 1910.
Ritter: Dtsch. Z. Chir. 54, 1900.
Rywkind: Aus V. f. Z. 1930, H. 2.
Scheff: Handbuch der Zahnheilkunde.
Schmorl: Verhandlg. d. dtsch. patholog. Gesellschaft 1926, Ref.: Zur Kenntnis der Ostitis fibrosa.
Schmorl: Verhandlg. d. dtsch. patholog. Gesellschaft 1930, Ref.: Zur Kenntnis der Ostitis fibrosa Paget.
Siegmund: Histologie der Adamantinome. Aus Fortschr. d. Zahk. 1929, Bd. 5.
Siegmund-Weber: Pathologische Histologie der Mundhöhle. 1926.
Sutton-Bland: Klassifikation der Odontome. Ö. U. V. f. Z. 1888, 87.
Sutton-Bland: Die zwei größten Odontome, die beim Menschen zur Beobachtung kamen. Ö. U. V. f. Z. 1889, 157.
Sutton-Bland: Ein sehr großes Odontom beim Menschen. Ö. U. V. f. Z. 1890, H. 5.
Wagner: Dental Aspects of malignants diseases. Oral health 18, Nr. 4, 1928.
Wegmann: Über ein Odontom in Verbidung mit einem retinierten Zahn. Zahnärztl. Rundsch. 1929. Nr. 41.
Wellings: Drei Fälle von Odontomen. Brit. Dental Journal 1925, Nr. 3.
Wolf: Über Odontome. Arch. klin. Chirurg. C. X. L. 1926, 121.
Wolf: Histologische Befunde an Odontomen. Z. Stomat. 1926, H. 7.
Zuckerkandl: Normale und pathologische Anatomie der Nasenhöhle und ihre pneumatischen Anhänge. Wien und Leipzig 1892.

Lebenslauf.

Geboren bin ich, Eduard Leopold, am 16. Mai 1895 als Sohn des verstorbenen Kaufmanns Max Leopold und seiner verstorbenen Ehefrau Anna geb. Lindenmeyer in Saigon (frz. Cochinchina).

Nach Besuch des Realgymnasiums und der Oberrealschule in Stuttgart legte ich die Reifeprüfung im Jahr 1914 ab. Bei Kriegsbeginn trat ich ins Heer ein, wurde bald zum Offizier befördert, wurde zweimal verwundet und nahm Ende 1920 meinen Abschied als Oberleutnant. Im Jahr 1918 habe ich mich verheiratet, Kinder habe ich keine. Meine ursprüngliche Absicht, mich dem Studium der Medizin zu widmen, mußte ich aus finanziellen Gründen zurückstellen. Ich habe mich zunächst dem kaufmännischen Beruf zugewandt. Erst im Jahre 1929 konnte ich den Gedanken an ein Studium verwirklichen und ergriff als Studienfach die Zahnheilkunde. Die zahnärztliche Vorprüfung legte ich Ende des SS. 1930 ab, das Staatsexamen habe ich im Frühjahr 1932 bestanden.